

Generalidades de fisiopatología y protocolo de manejo de vía aérea en paciente con Tumores de cavidad superior positivo o negativo para COVID19

Overview of pathophysiology and airway management protocol in a patient with positive or negative upper cavity tumors for COVID 19

Recibido: 25/09/2020

Aprobado: 30/11/2020

Autores

- ❖ Adriana Marcela Molina Villegas.MD. Universidad Cooperativa de Colombia.
Correo: adriana.03434@gmail.com
- ❖ Eduardo Enrique Sierra Torres.MD. Universidad Libre de Barranquilla.
Correo: eduarst77@hotmail.com
- ❖ John Edinson Pérez Ortega.MD. Universidad Autónoma de Bucaramanga.
Correo: johnperez2204@gmail.com
- ❖ Juan Camilo Moreno Barreto.MD. Universidad Santiago de Cali.
Correo: juancamilomb15@hotmail.com
- ❖ César Daniel Cantillo Maestre.MD. Universidad del Magdalena.
Correo: cesardcm1@gmail.com

Resumen

Introducción: El manejo de la vía aérea en los pacientes adultos, independientemente de sus características y variantes anatómicas, ha sido un tema complejo de manejar, debido al compromiso que requiere y las habilidades necesarias para realizarlo. Es por ello que tener claridad sobre los protocolos y pautas adecuadas para abordar cada situación, será de gran ayuda al momento de enfrentar todo tipo de escenarios, como el caso de pacientes con tumores de cavidad superior, ya que en comparación con pacientes de anatomía normal, estos pacientes suponen una vía aérea difícil, como se describe el siguiente artículo. Así mismo, sus principales pautas de manejo en el cual se desglosan las generalidades, de fisiopatología y el protocolo de manejo de vía aérea de estos pacientes en particular. Se tiene en cuenta la contingencia actual de pandemia por la infección de COVID-19.

Objetivo: Describir las principales pautas de manejo de la vía aérea en paciente con masa ocupante de cavidad superior positivo o negativo para Covid 19.

Metodología: Búsqueda de la literatura científica, revisión de artículos sobre características de los tumores que ocupan la cavidad superior, tanto en pacientes positivos o negativo para Covid 19, aproximadamente 400 artículos, de los cuales se seleccionaron 20. Las bases de datos bibliográficas utilizadas fueron Scimedirect, Pubmed, Elsevier, Scielo en el buscador académico Google Scholar y se revisaron las referencias de los artículos encontrados. El idioma en el cual se realizaron las diferentes consultas fueron aquellos artículos en inglés, español y portugués, incluyéndose todo tipo de estudios científicos. La población a tener en cuenta fueron los adultos. Para la búsqueda de la información se utilizaron términos (MeSH) *Medical Subject Headings* en inglés, además del uso de sinónimos con el fin de ampliar la búsqueda y datos obtenidos. Artículos con disponibilidad de textos completos. Como criterios de exclusión se tuvieron en cuenta, aquellos artículos de medicina no tradicional occidental, artículos de publicación anterior al año 2019, artículos de patologías en pacientes pediátricos.

Palabras clave: Faríngeo, intubación, neoplasia laríngea, tracto aerodigestivo, obstrucción de vía aérea.

Abstract

The management of the airway in adult patients, regardless of its characteristics and anatomical variants, has been a complex issue to handle due to the commitment it requires and the skills necessary to perform it. That is why having clarity about the appropriate protocols and guidelines to address each situation will be of great help when facing all kinds of scenarios, such as the case of patients with tumors of the upper cavity, since compared to patients with normal anatomy, these patients suppose a difficult airway, as the following article describes, its main management guidelines in which the generalities, pathophysiology and airway management protocol of these patients in particular are broken down, the current contingency of pandemic due to COVID-19 infection.

Objective: *Describe the main airway management guidelines in a patient with a positive or negative upper cavity occupying mass for Covid 19.*

Methodology: *Search of the scientific literature, review of articles on characteristics of tumors that occupy the upper cavity, both in positive or negative patients for Covid 19, approximately 400 articles, of which 20 were selected. The bibliographic references used were Scimedirect, Pubmed, Elsevier, Scielo in the academic search engine Google Scholar and the references of the articles found were reviewed. The language in*

which the different consultations were carried out were those articles in English, Spanish and Portuguese, including all kinds of scientific studies. The population to take into account was adults. For the information search, Medical Subject Headings terms (MeSH) were used in English, in addition to the use of synonyms in order to broaden the search and data obtained. Articles with full text availability. As exclusion criteria, those articles on non-traditional western medicine, articles published prior to 2019, articles on pathologies in pediatric patients were taken into account.

Keywords: *Pharyngeal, intubation, laryngeal neoplasia, aerodigestive tract, airway obstruction.*

Introducción

Los tumores de cavidad superior han tomado mayor relevancia en los últimos tiempos, teniendo en cuenta factores de riesgos ambientales asociados, como el tabaquismo, que actualmente su uso es común en géneros masculino y femenino. Su asociación a otras drogas de consumo social el alcohol que potencializa su patogenia, debido a que el alcohol actúa como disolvente, aumentando la permeabilidad de los carcinógenos celulares del tabaco a través de la mucosa. Otros factores de riesgos asociados son el virus de papiloma humano y los tipos asociados a lesiones premalignas. El tracto aerodigestivo superior incluye la nariz y senos paranasales, cavidad oral, faringe, laringe y glándulas salivales. Cánceres del tracto aerodigestivo superior Constituyen aproximadamente el 4% de todas las neoplasias malignas (1).

El manejo de la vía aérea en pacientes con tumores de cavidad superior se considera una vía aérea difícil, por esta razón, requiere un protocolo que permita prever las posibles complicaciones a presentar. Con el avance de conocimientos médicos es cada vez más común el uso de equipos avanzados para instrumentar este tipo de vía aérea, como lo es el videolaringoscopio. Es determinante conocer la anatomía del área y utilizar los recursos adecuados y disponibles para evitar desenlaces no deseados.

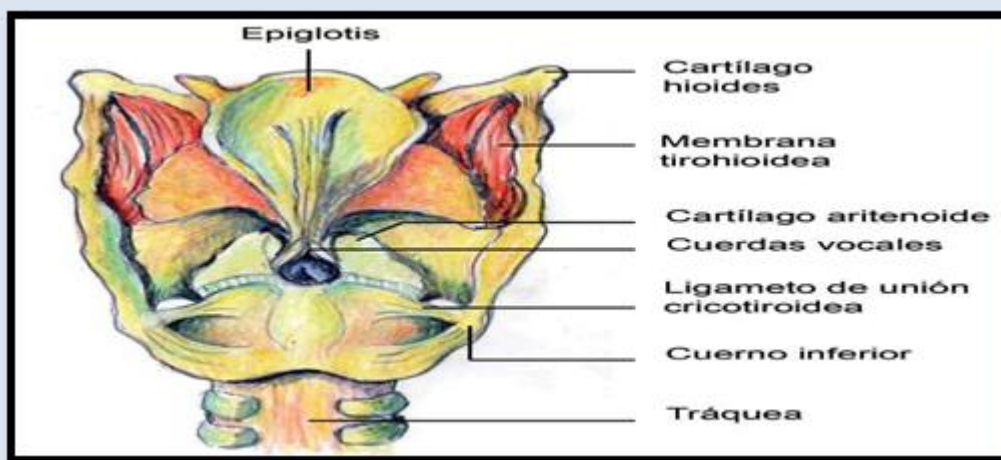
Basados en bibliografía revisada en las diferentes bases de datos científicas de revistas indexadas, se tomaron en cuenta artículos realizados en el último año, haciendo una revisión rigurosa de los mismos. Llegándose a la conclusión, que el primer intento en lo posible debe ser exitoso y esto con la ayuda del uso de videolaringoscopio frente a la laringoscopia directa.

Datos anatómicos relevantes de la cavidad aérea superior

Anatomía de la comisura anterior

La parte anterior de la laringe queda definida por dos regiones, una supraglótica o vestíbulo-epiglótica y otra gloto-subglótica, a la cual pertenece la comisura anterior. En las laringes adultas (figura1), endoscópicamente, la comisura anterior aparentemente semeja un área de transición entre la supraglotis y la subglotis (2).

Figura 1. Anatomía posterior de la faringe.



Fuente: Tomada de la revista chilena de Anestesiología: Anatomía de la vía aérea número 2- 2009.

En el medio de la comisura, y situado ventralmente, se observa un espacio horizontal por encima del plano glótico de 3,9 mm de ancho por 2,3 mm de alto en continuidad con los ventrículos y separado del cartílago tiroideos, tan solo por un tejido fibroso muy fino y mucosa. El borde superior de este espacio está en el medio de la inserción inferior del tendón de Broyles, hecho que puede hacer difícil la visión de esta área (2).

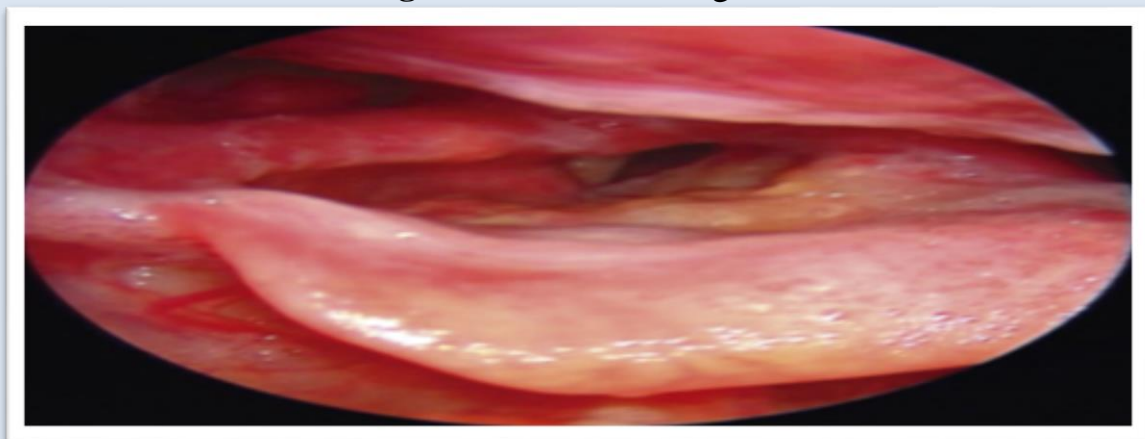
La comisura anterior está definida ventralmente por la lámina intermedia del cartílago tiroideos inmediatamente inferior a la escotadura tiroidea, y dorsalmente por la inserción de las cuerdas vocales, el ligamento de Broyle y el ligamento conoide. El límite vertical estaría definido por la altura del cartílago tiroideos y la anchura de la escotadura definiría el borde lateral. En el límite posterior se define la glotis por un plano parasagital a

nivel de la mácula flava, en la supraglotis por el borde inferior de la epiglotis y en la subglotis por el borde inferior del cartílago tiroides(2).

Datos a recordar de la anatomía

En caso de pacientes con masa ocupante de espacio en cavidad superior como en el cáncer laríngeo (figura 2) en la consulta pre anestésica, se debe incluir, además de los predictores de vía aérea difícil, la patogénesis, el diagnóstico y el tratamiento de la enfermedad. Muchos de estos pacientes pueden presentar glotis estrecha, cicatrices supraglóticas, estenosis subglótica, tejido orofaríngeo redundante, por lo que debe ser considerado como vía aérea difícil y estudiarse detenidamente para establecer la conducta anestésica más adecuada (4).

Figura 2. Cáncer laríngeo.



Fuente: Imagen tomada de la revista de otorrinolaringología Elsevier volumen 42 agosto 2013.

Otras condiciones anatómicas que se pueden presentar son el pólipo de las cuerdas vocales, que a pesar de ser una patología benigna, se presenta como una alteración al momento de instrumentar la vía aérea y representa un riesgo, por lo cual sus diferentes manejos quirúrgicos deben ser escogidos cuidadosamente (5).

Progresión tumoral de los tumores de comisura anterior

Las condiciones anatómicas en las cuales se presentan este tipo de tumores y la afectación de estructuras adyacentes, los convierten en un

verdadero reto para llevar a cabo una intubación, debido a la expansión que presentan, los cambios anatómicos derivados de su nivel de compromiso, al momento de visualizar la vía aérea representa una complicación, no solo al visualizar, sino al intentar introducir el tubo oro-traqueal.

Estos tumores invaden el espacio que rodea el plano glótico, rico en vasos sanguíneos y glándulas, que pueden extenderse inferiormente hacia el ligamento conoide y la membrana cricotiroidea, además de esto superiormente hacia el ventrículo laríngeo y el espacio preepiglótico (2).

Lesiones malignas del velo del paladar

Las lesiones malignas del velo del paladar, a excepción de las de la cara posterior del velo, que pertenecen a la rinofaringe, son principalmente carcinomas epidermoides. Aunque el etilismo y el tabaquismo son factores de riesgo principales de este tipo histológico, la aparición del papel prooncogénico del virus del papiloma humano (VPH) ha cobrado relevancia en la patogenia en los últimos tiempos (3).

Las lesiones pequeñas reciben un tratamiento quirúrgico o radioterapia exclusiva. Las lesiones de gran tamaño se tratan con cirugía, si se puede realizar una reconstrucción satisfactoria. En el caso contrario, se tratan mediante una estrategia de radioquimioterapia concomitante (3).

Cavidad superior y tumoración

Patología benigna de mayor prevalencia

Se realizó un estudio en Latinoamérica, en Veracruz México, donde se estudió la prevalencia de los tumores benignos de cavidad oral, en el hospital regional de alta especialidad, en un periodo de tiempo del 2008 al 2017. La conclusión fue que la neoplasia más frecuente correspondió al Hemangioma capilar el cual se presentó en el 17.94% de los casos. Mostró una predilección de 57.14% en mujeres. Afectó por igual al maxilar superior, mandíbula, lengua, paladar y encía en 14.28% de los casos respectivamente. El 28.57% restante no contó con ubicación anatómica especificada. Prevalencia de tumores benignos de cavidad oral por ubicación anatómica.(6)

La mandíbula fue el lugar más frecuente en donde se presentaron los tumores benignos de cavidad oral en el 30.76% de los casos, seguida del maxilar superior con 25.64%, la lengua estuvo afectada en el 15.38% de los casos y el paladar en el 7.69% de los casos, la encía correspondió al 5.12% de los casos y el 15.38% restante no contó con ubicación anatómica especificada(6)

Diagnóstico de las lesiones Laringo-hipofaríngeas

Para el estudio de las patologías en pacientes con lesiones Laringo-hipofaríngeas anteriormente se prefería con la visión directa por laringoscopia directa, algunos estudios han demostrado que la técnica transcutánea, la citología por aspiración con aguja fina guiada por ultrasonido son una opción recomendada (7).

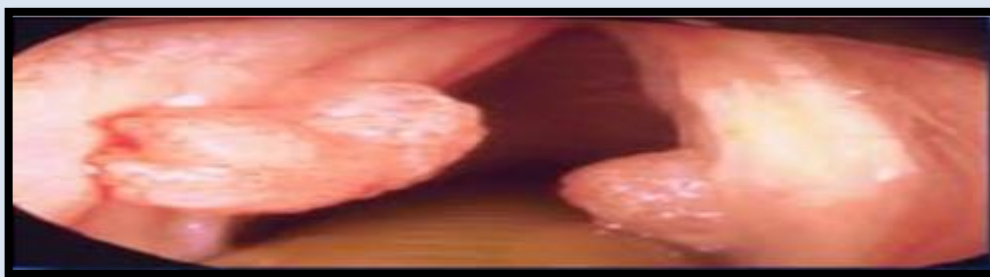Factores de riesgos asociados a patologías de cavidad superior

El consumo de alcohol y tabaco son los factores predisponentes conocidos más importantes. Aproximadamente el 90 % de los pacientes con carcinoma de la cavidad oral son fumadores. El riesgo de padecer un cáncer bucal en un fumador es 6 veces superior al de un no fumador. El abuso combinado de alcohol y tabaco ejercen un efecto multiplicador del riesgo de desarrollar un cáncer de cavidad oral, y este riesgo es aproximadamente 15 veces superior si se compara con una persona que no tenga ninguno de estos hábitos tóxicos (8).

Virus del Papiloma Humano (VPH) y su relación con las patologías de cavidad superior

Estudios recientes indican que la infección por VPH también juega un papel importante en los carcinomas de laringe (figura2), Carcinomas de laringe relacionados con el VPH ocurren especialmente en la región supraglótica de la laringe.(9)

Figura 3. Papilomatosis laríngea.



Fuente: Tomada de la enciclopedia cubana sitio web EcuRed, febrero 2015.

El virus del papiloma humano es un factor de riesgo independiente del cigarrillo y el alcohol, de acuerdo a la ubicación del tumor, se determinó el 30% de los casos VPH positivos como supraglótico y 34% como glótico (9).

Efectos de la radioterapia

En casos de pacientes con cáncer glótico se pueden esperar que presenten, mucositis aguda/sub aguda, edema laríngeo seguido de los protocolos de radioterapia, efectos a tener en cuenta para dar manejo de su vía aérea (10).

¿Qué es una vía aérea complicada y predicción de la misma?

La vía aérea difícil se define como aquella situación clínica donde el anestesiólogo con entrenamiento convencional experimenta dificultad para la ventilación de la vía aérea superior (con una mascarilla facial), dificultad para la intubación traqueal, o ambas. La dificultad en el abordaje de la Vía Aérea Difícil (VAD) puede tener importantes consecuencias clínicas para el paciente, incluida la muerte (1). Existe dificultad para ventilar en 0.05 a 0.1% de los casos y para la intubación endotraqueal por parte de un operador experimentado en 1.2 a 3.8% de los casos (3).

El éxito en el manejo de la vía aérea está en la predicción de la misma, se considera de esta manera, ya que se dificulta el proceso de intubación en estos pacientes, debidos a factores como los cambios propios en la anatomía dados por la fisiopatología del tumor, por el efecto de masa que desplaza otras estructuras adyacentes o que dificulta la

visibilidad de la vía, o los cambios producto de los efectos de la radiación a la cual son sometidos como forma de tratamiento.

La predicción del manejo de la vía aérea difícil no es confiable, pero hay características comunes que se han identificado en pacientes. Estas incluyen pero no limitan a pacientes con patología de cabeza y cuello (incluyendo malignidad, cirugía previa o radioterapia); apertura de la boca reducida; extensión del cuello limitada; apnea obstructiva del sueño; obesidad mórbida; y progresivo compromiso de las vías respiratorias (4)

La intubación traqueal en el paciente despierto debe considerarse en presencia de predictores del manejo de la vía aérea difícil en un entorno electivo. El paciente debe cumplir adecuadamente con el ayuno solicitado. El paciente que no se encuentre en ayunas presenta el potencial riesgo de regurgitación o aspiración de contenido del estómago (4).

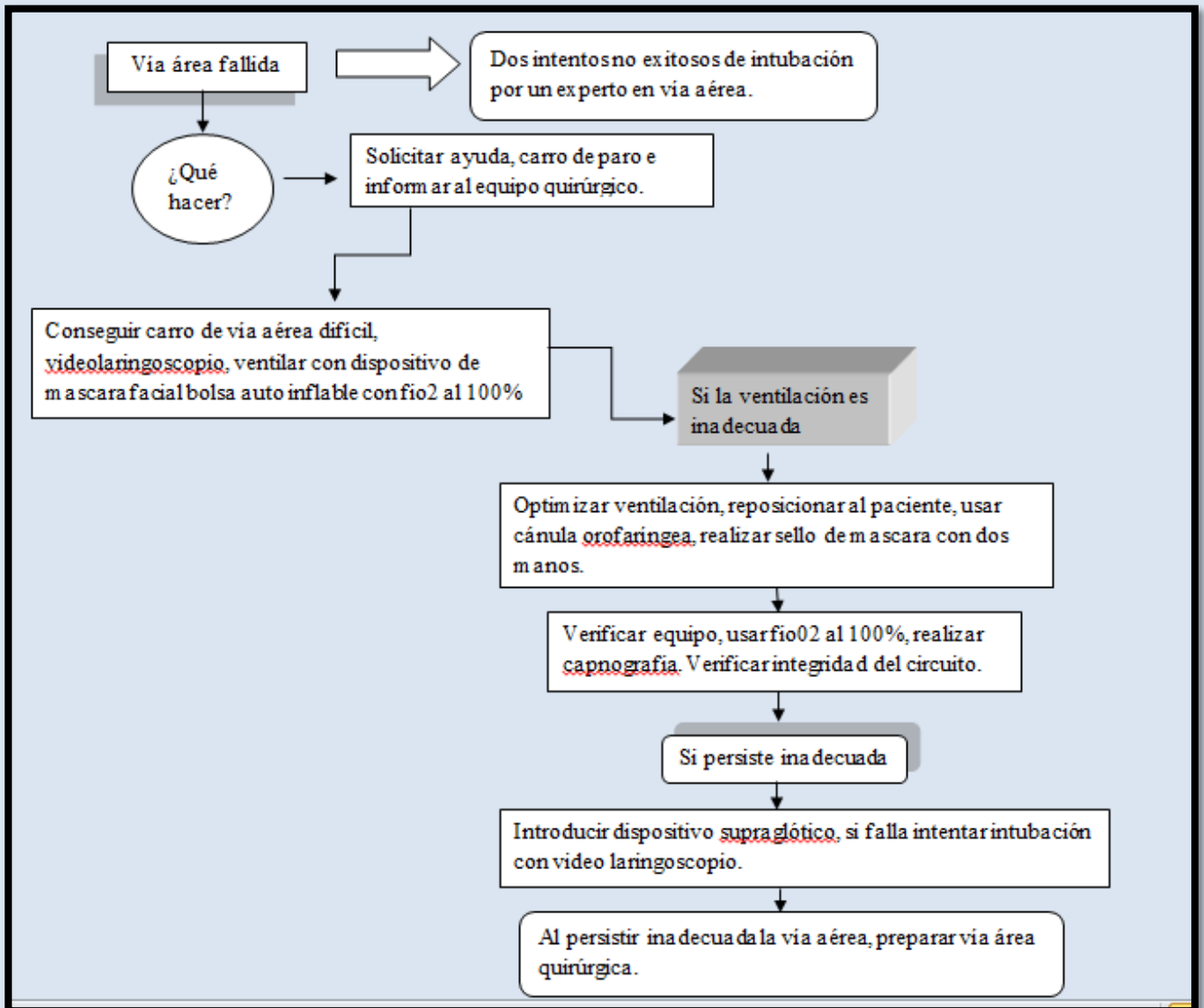
Pautas de manejo de la vía aérea en pacientes con tumores ocupantes de cavidad superior

Una vez clasificado el paciente realizado en la valoración previa al procedimiento, clasificación ASA, confirmado el ayuno necesario para el procedimiento. Se procede a realizar decidir el manejo que se le dará a la vía aérea ya sea usando la laringocopia directa o el uso de videolaringoscopio, dependiendo de la predicción que se haya realizado en la valoración preanestésica.

Un factor a tener en cuenta que resulta siendo pronóstico, es el disponer de las pruebas de imágenes pertinentes, que ayuden a planificar el mejor abordaje de la vía aérea. El conocer las localizaciones anatómicas mejora el pronóstico (11),

Para llevar a cabo este procedimiento se debe tener a la mano la disponibilidad de todos los implementos necesario, incluso aquellos de emergencia por si ocurre una vía aérea fallida (figura 3), debido a que es algo que se puede esperar en este tipo de casos, un manejo difícil de la vía aérea después de la inducción de la anestesia aumenta el riesgo de desaturación.

Figura 3. Vía aérea fallida.



Fuente: Tomada de la revista colombiana de Anestesiología y Reanimación 2017;45(3):182–199.

La planificación del manejo de la vía aérea mediante un algoritmo, basado en el número de factores de riesgo, puede aumentar la tasa de éxito de la tráquea intubación. Un algoritmo de manejo mejorado permite la intubación traqueal exitosa de todos los pacientes con laringoscopia difícil anticipada. La limitada apertura de la boca y la movilidad reducida de la columna son características fenotípicas de difícil intubación que requerirán manejo con fibronoscopio (12).

La ventaja de usar videolaringoscopia en relación a la laringoscopia directa, característica de la hoja Macintosh en la cual no es necesario alinear los ejes faríngeo y laríngeo durante la maniobra de laringoscopia.

Por este motivo, el videolaringoscopia es una gran opción en situaciones donde hay factores indicadores de dificultad para acceder a las vías respiratorias. También, está indicado en situaciones de operaciones de rescate cuando hubo falla tratando de intubar, con laringoscopia directa (13).

Si bien es cierto, que existe una referencia del uso de estos dispositivos como el videolaringoscopia, en caso de pacientes con vía aérea difícil prevista, es importante recalcar que este procedimiento debe ser llevado a cabo con la mayor habilidad posible, dado que existen estudios que han mostrado daño asociado con la videolaringoscopia en pacientes críticamente enfermos, donde el retraso puede estar asociado con aumento de la hipoxemia (14).

Con respecto al del uso del videolaringoscopia en comparación con máscara laríngea, estudios en realizados en pacientes obesos que se consideran vía aérea difícil, así como lo es el caso de pacientes con patologías tumorales de cavidad superior, respaldan que sigue siendo mejor opción el uso de videolaringoscopia (15).

En los casos de vía aérea difícil prevista, la opción será llevar a cabo la intubación, con el paciente despierto o realizar la intubación después de la inducción anestesia general, usando técnicas no invasivas o técnicas invasivas como la cricotiroidostomía percutánea y el dispositivo óptico asistido por video, como el videolaringoscopia, o el uso de laringoscopia directa y elegir el mantenimiento de ventilación espontánea o cesar la ventilación espontánea. Estas decisiones deben tomarse antes de que comience el abordaje de la vía aérea, y son parte de la planificación de la técnica anestésica (13).

Cuando existe una clara sospecha de vía aérea difícil por factores patológicos, anatómicos o ambos, está indicada la intubación traqueal con el paciente despierto, de esta manera se logra conservar el tono muscular y poder mantener la vía aérea permeable (4).

El objetivo primario de la sedación para intubación despierto es un paciente confortable, respirando espontáneamente y capaz de mantener una oxigenación y ventilación apropiada. Los objetivos secundarios son amnesia y la habilidad de cooperar con el anesthesiologo mientras se practica el procedimiento. La capacidad para deglutir, respirar profundo y toser, al solicitarlo, facilita la intubación logrando todo lo anterior con remifentanilo, siendo un opioide de inicio de acción rápida y duración

corta, parece entonces ofrecer condiciones clínicas ideales para intubación con paciente despierto(4).

El manejo de la vía aérea en pacientes con tumores glóticos o supraglóticos tradicionalmente plantea el uso del manejo del fibrobroncoscopio y de la traqueostomía en paciente despierto como técnicas de primera elección, las alternativas que nos ofrecen los nuevos dispositivos deberían valorarse en cada caso (16).

Los nuevos dispositivos supraglóticos pueden usarse para el rescate de las vías respiratorias en situaciones difíciles de las vías respiratorias, como "no se puede intubar, no se puede ventilar". Pueden rescatar situaciones emergentes cuando los intentos tradicionales de ventilar u oxigenar al paciente fallan (17).

Como se comenta en un reporte de caso, de intubación en paciente con tumor ocupante de cavidad superior (algoritmo 1), usando el video laringoscopio McGraph, la hoja de intubación difícil de este dispositivo en la maniobra de intubación se utilizó un tubo de alambre con una guía en su interior. Solución de lidocaína al 1% se administró mediante aspersor, de modo que, con el paciente en un estado de sedación consciente, toda la cavidad oral recibió un aerosol de lidocaína tópica al 1%. Después de la intubación traqueal, la infusión de propofol se tituló hasta que el punto de hipnosis fue alcanzado (13).

Luego de la adecuada monitorización del paciente, se da inicio al acto anestésico como tal. Se colocó al paciente en decúbito supino y, tras venoclisis con catéter 18G, se monitorizó con cardioscopia en las derivaciones DII y V5, oximetría de pulso, frecuencia cardíaca y presión arterial no invasiva. Inicialmente, la sedación se realizó con 1 mg de midazolam intravenoso y un catéter nasal para administración de oxígeno, con un flujo de 2 Litros/minuto. Luego, se inició la infusión de remifentanilo, al planificar la técnica anestésica. El objetivo era mantener al paciente en espontáneo durante la manipulación de las vías respiratorias(13).

Se administraron 30 mg de rocuronio por vía intravenosa, y la ventilación mecánica se ajustó para el mantenimiento de la PET CO₂ entre 35 y 45 mmHg. Las concentración de efecto de remifentanilo varían según con el estímulo quirúrgico, alcanzando la concentración efecto de 8 mcg.mL⁻¹, ajustado a los momentos de mayor o menos estímulo quirúrgico (13).

Encontrándose un mayor beneficio del uso del rocuronio frente al sulfato de magnesio, estudios han demostrado que el sulfato de magnesio no proporcionó un estado clínico adecuado en comparación con rocuronio a dosis de 50 mg.kg-1 para intubación de secuencia rápida en pacientes adultos (18).

Cuidados al momento de la extubación

La aspiración orofaríngea cuidadosa y completa del paciente despierto antes de la extubación, ayuda a reducir el riesgo de laringoespasma. Si se han producido signos y síntomas, dar manejo inmediato (19).

No reconocer el problema a tiempo puede resultar en una recuperación prolongada. El tratamiento debe iniciarse desde la vía aérea asegurada, incluida la sedación adecuada para aliviar el espasmo de la glotis o la reintubación seguida de ventilación a presión positiva con oxígeno suplementario (19).

Consideraciones de manipulación de la vía aérea teniendo en cuenta la pandemia de covid-19

La pandemia de COVID-19 se caracteriza por una alta transmisibilidad del virus, en pacientes expuestos con períodos prolongados mínimamente o asintomáticos, con un riesgo particularmente mayor de propagación, durante los procedimientos que generan aerosoles, incluida la intubación endotraqueal (20).

Los riesgos de transmisión del virus varían para el personal de la salud de acuerdo con el contexto donde se preste la atención del paciente. Indudablemente aumentan en los espacios con menor ventilación y aquellos procedimientos que generen más aerosoles como la intubación endotraqueal. De allí que el uso correcto de los elementos de protección personal cobran una gran importancia para disminuir este riesgo, no solo al médico que va a intervenir la vía aérea, sino para todo los ocupantes de la sala y para el paciente mismo.

No siempre se va a contar con un diagnóstico previo de infección por SARS –CoV2 en los pacientes. Esto se debe a que un gran porcentaje de las personas cursan con infección asintomática. De manera que el uso

de estas medidas de protección y protocolos de bioseguridad se debe implementar con igual rigurosidad en todos los contextos y con todos los pacientes a tratar. El médico a cargo debe guardar las normas de bioseguridad exigidas por el ministerio de salud y protección social.

Medidas para disminuir el riesgo de contaminación de infección por COVID-19 durante la intubación orotraqueal

Ponerse y quitarse adecuadamente los EPP (Elementos de Protección Personal) para cada procedimiento en el espacio adecuado. Deben seguirse las precauciones para disminuir la contaminación que puede estar en el aire y las gotitas. Cada persona debe usar un tapabocas N95, máscara con protección ocular cerrada, así como bata y guantes. Mayores tasas de transmisión en trabajadores sanitarios se han demostrado en grupos que no usaban los EPP de forma adecuada (20).

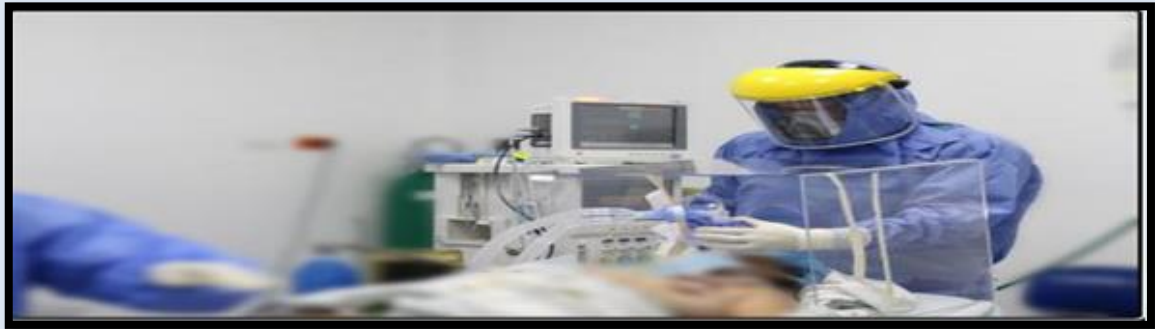Minimizar la aerosolización durante el procedimiento en sí, es crítico. Es preferible una intubación oral con fibra óptica, ya que la instrumentación de la cavidad nasal y nasofaringe debe evitarse debido a la mayor carga viral en la cavidad nasal y nasofaringe, en comparación con la cavidad oral y orofaringe. Así mismo, debe evitarse la anestesia tópica nebulizada o atomizada. La topicalización debe realizarse con líquido o lidocaína viscosa, que se puede enjuagar y hacer gárgaras (20).

El ungüento de lidocaína también debe aplicarse en la base de la lengua y paladar a través de un dispositivo de vía aérea oral recubierto. Los bloqueos nerviosos locales son preferidos, incluido el nervio laríngeo superior bloqueos bilaterales del nervio glossofaríngeo. Estos También se puede realizar bajo guía ecográfica para mayor eficacia (20).

Las inyecciones transtraqueales deben evitarse para reducir la tos. La sedación debe usarse con extrema precaución. La dexmedetomidina ofrece una protección relativa del impulso respiratorio, ayudando a disminuir las secreciones. Los opioides son todos depresores respiratorios y deben usarse con precaución, pero puede permitirse, ya que producen supresión profunda de la tos, que es importante en el paciente infectado por COVID-19. El remifentanilo es un opioide de acción ultracorta (vida media 3 minutos), que se ha utilizado como sedante primario para el manejo de las vías respiratorias en paciente despierto (20).

Para realizar el proceso de intubación se toman en cuenta unas medidas preventivas, que requieren una habilidad y dominio de la técnica, debido a que representa un mayor grado de dificultad, por todos los elementos de bioseguridad recomendados tal como se evidencia en la figura 3.

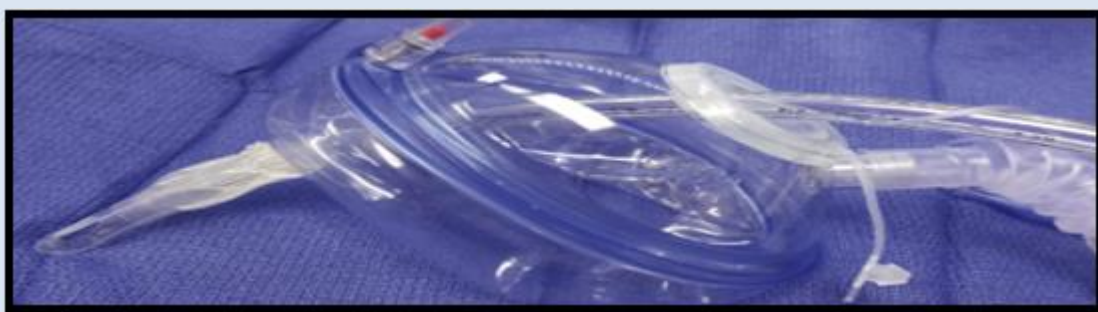
Figura 3. Cajas de aerosol acrílicas.



Fuente: Imagen tomada de pagina web Subred Integrada de Servicios de Salud Sur Occidente E.S.E. Bogotá D.C., abril 21 de 2020.

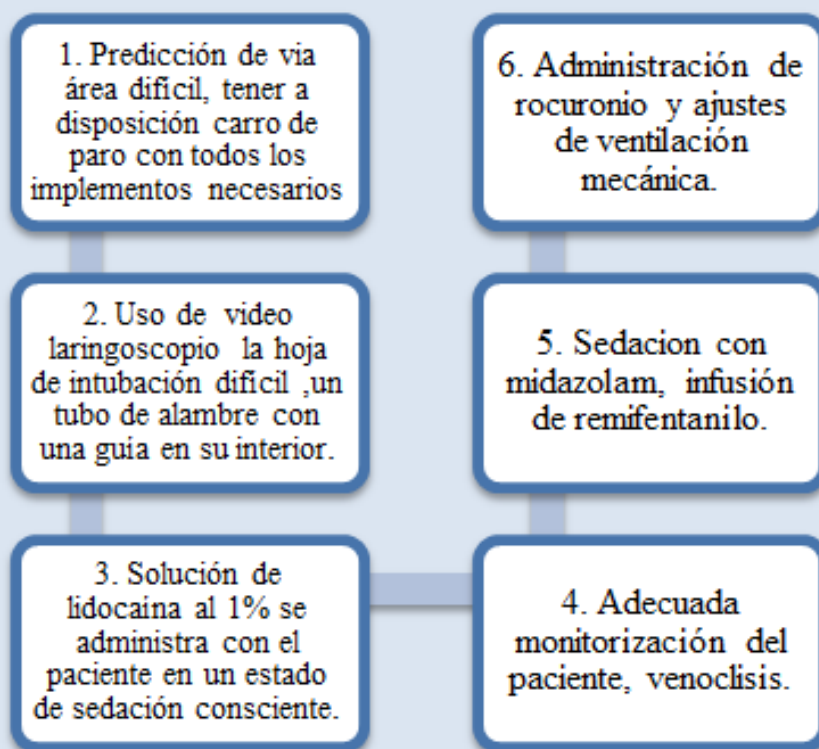
Una vez que se haya logrado la anestesia y la sedación adecuada, se debe asegurar al paciente una máscara de endoscopia, que ayudaría a contener las secreciones y los aerosoles generados por la tos durante el procedimiento y, al mismo tiempo, permitiría el acceso al endoscopio y la oxigenación pasiva, tal como se muestra en la figura 4 (20).

Figura 4. Mascarilla endoscópica.



Fuente: Imagen tomada de *Airway management of angioedema patients during the COVID-19 pandemic*. Mayo 2020

Algoritmo 1. Intubación en paciente con tumor ocupante de cavidad superior.



Fuente: Elaboración propia

Conclusiones

La planificación del abordaje de la vía aérea a utilizar para las intervenciones quirúrgicas, en salas de reanimación o en las unidades de cuidado intensivo, en el caso de pacientes con lesiones ocupantes de cavidad superior, es el factor determinante para lograr un éxito en su manejo y evitar las complicaciones más frecuentes o los intentos fallidos que aumentan el riesgo de mortalidad. Por lo tanto, en lo posible el primer intento debe ser exitoso, razón por la cual se prefiere el uso inicial con videolaringoscopia frente a la laringoscopia directa, ya que reduce el riesgo de intentos fallidos y mejora la visibilidad del área anatómica, sobre todo, en casos específicos de este tipo de pacientes.

Se prefiere la intubación en el paciente despierto para ayudar a mantener la estabilidad hemodinámica, siguiendo los nuevos protocolos de bioseguridad que incluyen nuevos dispositivos, declarados frente a la pandemia por covid-19.

Responsabilidades morales, éticas y bioéticas

Protección de personas y animales: Los autores declaramos que, para este estudio, no se realizó experimentación en seres humanos ni en animales. Este trabajo de investigación no implica riesgos ni dilemas éticos, por cuanto su desarrollo se hizo con temporalidad retrospectiva. El proyecto fue revisado y aprobado por el comité de investigación del centro hospitalario. En todo momento se cuidó el anonimato y confidencialidad de los datos, así como la integridad de los pacientes.

Confidencialidad de datos: Los autores declaramos que se han seguido los protocolos de los centros de trabajo en salud, sobre la publicación de los datos presentados de los pacientes.

Derecho a la privacidad y consentimiento informado: Los autores declaramos que en este escrito académico no aparecen datos privados, personales o de juicio de recato propio de los pacientes.

Financiación: No existió financiación para el desarrollo, sustentación académica y difusión pedagógica.

Potencial Conflicto de Interés(es): Los autores manifiestan que no existe ningún(os) conflicto(s) de interés(es), en lo expuesto en este escrito estrictamente académico.

Referencias

1. Kaur G, Singh M, Kaur M, Singh B, Gupta RK. A clinicopathological study of upper aerodigestive tract cancers. Niger J Clin Pract 2019;22:1208-12
2. Eulalia Porras Alonsoa, Isabel Vilaseca Gonzálezb, Miguel García Tenoa, Rafael Barberá Durbánc, Guillem Viscasillas Pallàsd, Manuela Sancho Mestree, Juan Rebollo Otala, Alicia Menoyo Buenof y Pedro Díaz de Cerio Canduela. Tumores glóticos precoces con afectación de la comisura anterior. Revisión bibliográfica y documento de consenso. Comisión de cabeza y cuello y base de cráneo. SEORL-CCC. : Sociedad Española de Otorrinolaringología y Cirugía de Cabeza y Cuello. Publicado por Elsevier España; 2020.
3. L. Fath, J. Perruisseau-Carrier, P. Schultz. Lesiones malignas del velo del paladar, Volume 49 > nº1 > febrero 2020 ed. Service d'oto-rhino-laryngologie et chirurgie cervico-faciale, Hôpitaux

- Universitaires de Strasbourg, CHU de Haute-pierre, 1, avenue Molière, 67200 Strasbourg, France: Elsevier; 2020.
4. Tenesaca Allaica Janeth¹ , Pedroza Xiomara Josefina¹ , Obando Navas José Luis¹ , Álvaro Erazo Alex Patricio¹ , López López Adriana Paulina¹ , Ramos Acosta Vanessa Lizbeth. intubación en paciente despierto con predictores de vía aérea difícil con tumor laríngeo a propósito de un caso, rev uniandes cienc salud 2019 mayo-ago; 2(2):171-180 ed. 2019.
 5. Wang H, Zhuge P, You H, Zhang Y, Zhang Z. Comparison of the efficacy of vocal training and vocal microsurgery in patients with early vocal fold polyp. Braz J Otorhinolaryngol. 2019;85:678---84.
 6. Tonanzin Rosas Noriega, Peter Grube Pagola, Javier A. Tecu Cortés , Guadalupe R. Capetillo Hernández.. Prevalencia de tumores benignos de cavidad oral en el Hospital Regional de Alta Especialidad de Veracruz. Experiencia en 10 años (2008-2017). 2019.
 7. Parasuraman L, Singh CA, Sharma SC, Thakar A. Ultrasonography guided fine needle aspiration cytology in patients with laryngohypopharyngeal lesions. Braz J Otorhinolaryngol. 2020;86:237-41.
 8. Yisel Cintra Castro, José Ángel Llerena Suárez, Orestes Casañola Rivero, Idanis Orea Cordero. Supervivencia de pacientes operados de neoplasias de cavidad oral estadio III y IV. Hospital Universitario Docente Clínico Quirúrgico “Faustino Pérez Hernández”. Matanzas, Cuba.; 2020.
 9. Dogantemur S, Ozdemir S, Uguz A, Surmelioglu O, Dagkiran M, Tarkan O, et al. Assessment of HPV 16, HPV 18, p16 expression in advanced stage laryngeal cancer patients and prognostic significance. Braz J Otorhinolaryngol. 2020;86:351-7.
 10. Byung-Hee Kang, MD, PhD, Tosol Yu, MD, Jin Ho Kim, MD, PhD, y,z Jong Min Park, PhD, ,y,z Jung-In Kim, PhD, ,y,z Eun-Jae Chung, MD, PhD,x,k Seong Keun Kwon, MD, PhD,x,k Ji-Hoon Kim, MD, PhD, and Hong-Gyun Wu, MD, PhD. Early Closure of a Phase 1 Clinical Trial for SABR in Early-Stage Glottic Cancer. Int J Radiation Oncol Biol Phys, Vol. 105, No. 1, pp. 104e109, 2019: Elsevier; 2019.
 11. Víctor Eduardo Anillo Lombanaa, Nicolas Brogly b y María Gallego Gallego. Valoración urgente de la vía aérea en pacientes con

- infecciones profundas del cuello. ¿Son importantes las imágenes radiológicas? Comunicación de 2 casos, Acta Colombiana de Cuidado Intensivo Volumen 20, Issue 1, January–March 2020, Pages 66-70 ed. Asociación Colombiana de Medicina Crítica y Cuidado intensivo. Publicado por Elsevier España 2020.
12. F. Cook¹, D. Lobo¹, M. Martín¹, N. Imbert^{1,3}, H. Grati¹, N. Daami¹, C. Cherait¹, N.-E. Saïdi¹, K. Abbay¹, J. Jaubert¹, K. Younsi¹, S. Bensaid¹, B. Ait-Mamar¹, V. Slavov¹, R. Mounier¹, P. Goater², S. Bloc^{1,3}, J. Catoire¹, K. Abdelhafidh², H. Haouache² and G. Dhonneur². Prospective validation of a new airway management algorithm and predictive features of intubation difficulty, *British Journal of Anaesthesia*, 122 (2): 245e254 (2019) ed.; 2019.
 13. Luis Henrique Cangiani *, Eduardo Vicensotti, Guilherme Costa Ramos e Guilherme José Souza Oliveira. Uso de videolaringoscópio para intubação traqueal em paciente com massa tumoral na cavidade oral: relato de caso, Elsevier. *Rev Bras Anesthesiol*. 2020. ed. ; 2020.
 14. Tim M. Cook, Fiona E. Kelly, Nancy Boniface and Chris Seller. Universal videolaryngoscopy: the importance of choosing the right device. Reply to ‘Cognitive re-engineering after a 15-year experience with routine videolaryngoscopy’, *Br J Anaesth* 2019; 122: e57e8 ed. : *British Journal of Anaesthesia*. Published by Elsevier; 2019.
 15. Canan Kamile Turna, Zehra Ipek Arslan *, Volkan Alparlan, Kamil Okyay e Mine Solak. Comparação de videolaringoscópio com canal e máscara laríngea na intubação traqueal de pacientes obesos: estudo clínico randomizado, *Brazilian Journal of Anesthesiology* Volume 70, Issue 2, March–April 2020, Pages 118-124 ed: Sociedade Brasileira de Anestesiologia. Published by Elsevier; 2020.
 16. Mira Betancur R A, García Blanco-Traba. manejo de vía aérea difícil en paciente con tumor supraglótico: videolaringoscopia vs fibrobroncoscopia flexible. , *reiq* 2019 Vol XXII nº4 (140-142) ed. *Spanish Journal of Surgical Research*: ; 2019
 17. Hee-Pyoung Park, M.D., Ph.D.. Supraglottic airway devices: more good than bad, *Korean J Anesthesiol* 2019 December 72(6): 525-526 VOL. 72, NO. 6, December ed; 2019.

18. Fabiano Timbó Barbosa a, Olavo Barbosa de Oliveira Netoa, Luciano Timbó Barbosa b, Raul Ribeiro de Andrade c, Êurica Adélia Nogueira Ribeiroa e Célio Fernando de Sousa Rodrigues . Efetividade do sulfato de magnésio comparado ao rocurônio para intubação em sequência rápida em adultos: ensaio clínico randomizado. *Brazilian Journal of Anesthesiology* Volume 70, Issue 1, January–February 2020, Pages 42-47: Elsevier; 2020.
19. Yun-Chen Huang, Han-Yu Lin, Tung-Tsun Huang Ming-Chin Lan. Negative pressure pulmonary edema after vocal augmentation, *Journal of the Formosan Medical Association* Volume 118, Issue 7, July 2019, Pages 1166-1167 ed: Elsevier; 2019.
20. Tiffany N. Chao a, Joshua H. Atkins b, Zaffer Qasim c , James J. Kearney a , Natasha Mirza a , Christopher H. Rassekh a. Airway management of angioedema patients during the COVID-19 pandemic. *World Journal of Otorhinolaryngology-Head and Neck Surgery*: Elsevier; 2020.